Ueber

Atrophia musculorum lipomatosa.

Inaugural-Abhandlung

zur Erlangung der Doctorwürde

in der

Medicin, Chirurgie und Geburtshülfe

der medicinischen Facultät zu München

unter dem Präsidium

des

Herrn Professor Dr. von Ziemssen

vorgelegt

von

Alexis Kyrieris,
aus Ismail.

Mit 2 Tafeln.

München 1879.

Ueber

Atrophia musculorum lipomatosa.

Inaugural-Abhandlung

zur Erlangung der Doctorwürde

in der

Medicin, Chirurgie und Geburtshülfe

der medicinischen Facultät zu München

unter dem Präsidium

des

Herrn Professor Dr. von Ziemssen

vorgelegt

von

Alexis Kyrieris,
aus Ismail.

Mit 2 Tafeln.

München 1879.

ΤΟΙΣ ΕΜΟΙΣ ΦΙΛΤΑΤΟΙΣ ΓΟΝΕΥΣΙΝ

ΑΘΑΝΑΣΙΩι ΚΥΡΙΕΡΗι καὶ ΕΛΕΝΗι ΘΕΟΔΩΡΙΔΗι

τεκμήριον εὐγνωμοσύνης καὶ ὑϊκῆς ἀγάπης

τὸ παρὸν πόνημα

ἀνατίθησιν

ὁ γράψας.

Digitized by the Internet Archive
in 2026

https://archive.org/details/IA41554610_0107

Duchenne*) hat sich dadurch ein grosses Verdienst erworben, dass er die Aufmerksamkeit der Aerzte auf eine bisher unbekannte chronische Erkrankung des Muskelsystems, die zur gänzlichen Lähmung der betroffenen Theile führt, hingelenkt hat. Für dieselbe wählte er die Bezeichnung „Paralysie cerebrale congénitale hypertrophique."

Er trennte die Krankheit sogleich strenge von der progressiven Muskelatrophie, erkannte sie als eine Erkrankung sui generis, beschrieb sie sehr ausführlich und genau und gab von mehreren Fällen gute Abbildungen.

Heutzutage wird diese Muskelaffection als Atrophia musculorum lipomatosa (Seidel**) oder Lipomatosis luxurians musculorum progressiva (Heller ***) oder Muskelpseudohypertrophie (Eulenburg und Cohnheim, †) Griesinger ††) bezeichnet. Sie kommt vorzugsweise im Kindesalter vor. Klinisch characterisirt sie sich hauptsächlich durch allmählige auffallende Volumenszunahme gewisser quergestreifter Muskeln mit bedeutender Erhärtung bei der Contraction, wobei aber ihre Leistungsfähigkeit

---

*) Duchenne. De l'électrisation localisée p. 353. Paris 1861. — Als frühere Beobachtung der in Frage kommenden Krankheit wird in den letzten Jahren die von Gioja und Coste in Neapel aus dem Jahre 1838, die aber, wie es scheint, nicht beachtet wurde und so in Vergessenheit gerieth, gewürdigt. Ein Fall von Meryon wird von den meisten Beobachtern der progressiven fettigen Muskelatrophie zugezählt. (Virchow's Handbuch der speziellen Pathologie und Therapie Bd. I. S. 322. — Hasse ebendas. Bd. IV. S. 332. Friedberg, Pathologie und Therapie der Muskellähmungen. 2. Aufl. S. 121 u. 286.)

**) Atrophia muscul. lipomat. Jena 1867.

***) Deutsches Archiv I. p. 616.

†) Verhandl. der Berliner med. Gesellschaft. 1866.

††) Archiv der Heilkunde 1865 p. 1.

progressive abnimmt. Anfangs werden gewöhnlich die Muskeln der unteren Extremitäten und Lenden befallen, später schreitet der Prozess auf die Oberextremitäten zu den Brust- und Rückenmuskeln fort. Diese anfängliche Schwäche der Muskelaction steigert sich in der vorgerückten Periode zum vollständigen Verlust der Motilität in dem grössten Theile des willkürlichen Muskelsystems.

Duchenne, der wohl die meisten Fälle beobachtet hat, führt als wichtigste Erscheinungen an, dass Anfangs sich Schwäche der unteren Extremitäten einstelle, der Rumpf neigt sich rückwärts, die Beine werden zur sicheren Stellung des Körpers auseinander gespreizt. Bald tritt eine Zunahme des Umfanges der einzelnen Muskeln namentlich der Waden auf, später werden auch andere Körpertheile betroffen. Die Wirbelsäule krümmt sich im Lendentheile nach vorne, im Dorsaltheile nach rückwärts, die Zehen nehmen Krallenstellung an.

Die Krankheit ist nach ihm kein primärer Prozess in den Muskeln selbst, sondern Folge einer Affection des Gehirnes: „Eine gewisse allgemeine vom Gehirn ausgehende Paralyse der Kinder, (wohl zu unterscheiden von der „Paralysie atrophique graisseuse, der Heine'schen Kinderlähmung) endigt zuweilen mit Paraplegie. Die oberen Extremitäten werden nach einiger Zeit wieder bewegungsfähig, während die unteren halb paralytisch bleiben. Wenn diese Paralysen angeboren sind, so findet man in den Muskeln der unteren Extremitäten und in den Extensionsmuskeln des Rumpfes eine gesteigerte Ernährung, so dass die Muskeln, wiewohl gelähmt, doch sozusagen hypertrophisch sind, während die oberen gut beweglichen Extremitäten sehr dünn bleiben."

Ueber die in dieser Erkrankung vorgehenden anatomischen Veränderungen konnte Duchenne anfangs keine Angaben machen. Nach späteren mikroscopischen Untersuchungen, die er an extrahirten Muskelfragmenten (durch das von ihm ausgedachte „Emporte-piéce histologique") angestellt hat, vergleicht er den Prozess mit der Cirrhose der Eingeweide. Daraus erklärt sich der Name, den er später der Affection gegeben hat: „Paralysie myosclerotique." Duchenne wollte damit ausdrücken, dass er das Wesentliche dieser Krankheit in einer Wucherung des interstitiellen Bindegewebes suche, aus der sich fibröses Gewebe und später auch Fettgewebe entwickeln sollte. Er war also der Anschauung, dass dieser scheinbaren Hypertrophie bloss eine interstitielle Bindegewebshyperplasie zu Grunde liege. Seine Worte darüber sind folgende: „Sie (die Hypertrophie des Bindegewebes) ist es, welche die Volumenszunahme

der Muskeln bedingt und zwar direct durch die Masse der interstitiellen Bindesubstanz und des fibrösen Gewebes.“ *)

Dem Fett, das von Seite der deutschen Beobachter als constant in massenhafter Entwickelung vorgefunden war, räumt er nur eine untergeordnete mehr secundäre Bedeutung ein.

Einige Zeit nach Veröffentlichung der Untersuchungen von Duchenne wurde von Griesinger **) ein solcher sehr exquisiter Fall von Muskelpseudohypertrophie publicirt und abgebildet. Er war der erste, der an excidirten Stückchen Muskelfleisches am Lebenden durch mikroscopische Untersuchung den Nachweiss lieferte, in welchem Zustande sich das Gewebe des abgeschwächten Muskels befinde. Er hat also das Verdienst, die in den hypertrophischen Muskeln ablaufenden anatomischen Veränderungen genauer nachgewiesen und abgebildet zu haben.

Der von Billroth constatirte mikroscopische Befund dieser Griesinger'schen Fälle ist folgender: „Die frisch untersuchten Muskelstücke sind enorm reich an Fettgewebe, in einem solchen Maasse, dass, wenn man nicht die Sicherheit gehabt hätte, dass die betreffenden Stücke wirklich aus der Muskel-Substanz ausgeschnitten wären, man an vielen Stellen gewöhnliches Fettgewebe vor sich zu haben glaubte. Inmitten dieses Fettgewebes lagen die Muskelfasern bald mehr bald weniger reichlich. Die Muskelfasern sind vollkommen normal. — Die Differenzen im Dicken-Durchmesser nicht grösser als unter normalen Verhältnissen: keine Atrophie, keine Trübung, keine Verfettung der contractilen Substanz, rundliche Wülste sichtbar — Zeichen der Contraction —. Bei der Behandlung mit Essigsäure zeigen sich die gewöhnlichen Veränderungen: die hervortretenden Kerne sind normal reichlich, keine Vermehrung, keine Theilungsformen wahrnehmbar.

Ueber die von getrockneten Stücken angefertigten Querschnitte referirt er Folgendes:

„Bei starker Vergrösserung sieht man um die Querschnitte der Muskelfasern reichlicher als sonst Bindegewebe mit Kernen entwickelt zwischen dem Fett; vielleicht geht hier der Fettbildung eine Bindegewebsbildung voraus. Es liegen keine Andeutungen in der Beobachtung, als wenn viele Muskelfasern geschwunden oder durch Druck des Fettes atrophirt seien, da eben keine grossen Dickendifferenzen der Muskelfasern zu sehen sind.“

---

*) De l'électrisation localisée. 1861. S. 603, 3.

**) Griesinger: „Ueber Muskelhypertrophie.“ Archiv f. Heilkunde 1865 S. 1.

Man sieht also, dieser Befund weicht wesentlich von dem von Duchenne in dem Hauptpunkte ab. Bei Duchenne haben wir die interstitielle Bindegewebshypertrophie als alleinige Ursache der Volumenszunahme der betroffenen Muskeln. Bei Griesinger-Billroth dagegen Hyperplasie des Bindegewebes mit massenhafter interstitieller Fetteinlagerung, die den genannten Autoren das Hauptmoment in den anatomischen Veränderungen bei dieser Affection zu sein scheint.

Durch diese Art von Untersuchungen am Lebenden hat Griesinger über den pathologischen Zustand der affizirten Muskeln bei dieser so selten vorkommenden Erkrankung Licht verbreitet. Sein Verfahren hat bald von vielen Seiten Nachahmung gefunden und wurde der mikroscopische Befund vollständig bestätiget.

Ich werde nun zunächst einen Fall beschreiben, welcher im Winter 1879/80 auf der medizinischen Klinik des Herrn Prof. Dr. v. Ziemssen zur Aufnahme kam und durch 6 Monate beobachtet werden konnte.

Herr Professor von Ziemssen hatte die Güte, mir denselben zur Bearbeitung zu übergeben und hat mir noch einen weiteren bisher nicht publicirten Fall von Pseudohypertrophie bei einem Erwachsenen zur Veröffentlichung überlassen.

1. Georg Hausladen, 11 Jahre alt, Taglöhnerssohn, wurde am 29. Dezember 1879 ins städtische allgemeine Krankenhaus aufgenommen. Vorher stand er in dem Kinderspitale des Professors Hauner dahier 2 Monate lang in Behandlung. Er ist beheimatet in Rohrwalding bei Regensburg. Sein Vater ist gestorben: Die Ursache oder Krankheit desselben weiss Patient nicht anzugeben. Die Mutter lebt und ist ganz gesund. Von seinen vier Brüdern hinkt der eine angeblich in Folge eines Falles, die anderen 3 sind angeblich ganz gesund. Ob auch von seinen entfernten Verwandten Jemand an einer solchen Krankheit gelitten hat, weiss weder der Kranke noch dessen Mutter anzugeben. Von den Kinderkrankheiten hatte er nicht zu leiden, war überhaupt nie erheblich krank. Das Stehen und Gehen hat er zur gewöhnlichen Zeit erlernt. Nach Angabe seiner Mutter war er vor 5 Jahren noch ganz gesund; er konnte sehr gut gehen und besuchte fleissig die Schule, die ziemlich weit entfernt war. Die Beine waren damals angeblich nicht dick. Die ersten Anfänge seiner Erkrankung datiren vor etwa 4 Jahren. Beim Gehen fühlte er sich matt in den Gliedern, dabei waren aber keine Schmerzen vorhanden. Mit dem Fortschritt seines Uebels musste er die Beine immer mehr gespreizt stellen, da ihm das Stehen und Gehen sonst zu anstrengend war. Die Abnahme der Kräfte in den Armen wurde später bemerkt. Die oberen Extremitäten wurden schwerer und schwerer und ihre Gebrauchsfähigkeit wurde mehr und mehr beeinträchtigt.

Im Frühling vor. Js. stellte sich angeblich eine beträchtliche Verschlimmerung seines Zustandes ein. Er spürte eine grosse Unsicherheit beim Gehen, fiel öfters zu Boden und konnte nicht mehr laufen. Seit dem Juni 1879 ist ihm das Stehen unmöglich, wesshalb er von jener Zeit an grossentheils bettlägerig

ist. In den letzten Monaten hat der Umfang seiner Waden bedeutend an Volumen zugenommen, ohne dass er jemals Schmerzen in den verdickten Muskelpartien gehabt hätte.

Status praesens: Körpertemperatur ganz normal, Puls etwas beschleunigt. Der Körper ist von mässigem Ernährungszustand, geringes Fettpolster. Körpergrösse seinem Alter entsprechend. Scelet kräftig und normal entwickelt. Der Schädel zeigt normale Verhältnisse. Der Ausdruck relativ intelligent, doch scheint er in geistiger Beziehung etwas zurückgeblieben zu sein. Gesichtsfarbe normal. Die beiden Pupillen gleich weit, die Bewegungen der Augenmuskeln ganz intact. Beide Gesichtshälften symmetrisch. Das Gesicht selbst abnorm gross und dick nach allen Richtungen.

Die Zunge ist freibeweglich, normal dick und steht ausgestreckt gerade. Am Halse, längs des Unterkieferrandes und der Carotis beiderseits zahlreiche bis bohnengrosse Lymphdrüsengeschwülstchen deutlich zu fühlen. Der Hals kurz und dünn. Die Haut des Körpers bekommt beim Entblössen eine leichte blassrothe Marmorirung. Die unteren Extremitäten fühlen sich etwas kalt an — beim Herabziehen der Bettdecke hat der Patient bald darauf Kältegefühl im ganzen Körper. — Auffallende athletische Verdickung einiger Muskeln und wiederum gänzliche Atrophie anderer, bei sämmtlichen aber die Leistungsfähigkeit herabgesetzt. Die Form der beiden Körperhälften hie und da verschieden. Thorax gut und proportional gebaut. Das Stehen ist dem Patienten vollständig unmöglich, seine Beine sind völlig gelähmt. Beim Versuch, sich aufzurichten, läuft er Gefahr, hülflos umzufallen. Beim Aufheben des Kranken hängen die unteren Extremitäten ganz schlaff und motorisch gelähmt. Die einzige noch mögliche Bewegung der unteren Extremitäten ist minimale Erhebung des linken Beines von der Unterlage. Passive Bewegungen sehr leicht ausführbar. Keine Contractur der Muskeln des Oberschenkels. Die Muskulatur des Unterschenkels von ungewöhnlichem Volumen, weniger die des Oberschenkels, obwohl auch hier einzelne Muskeln, besonders der Quadriceps erheblich dicker als normal erscheinen. Das Kniegelenk sehr schlaff.

Der Umfang des Oberschenkels beträgt:

im oberen Drittel	r. 36 cm.	l. 37 cm.
„ unteren „	r. 30 „	l. 31 „

Der Umfang des Unterschenkels an der dicksten Stelle der Wade gemessen beträgt bei horizontaler Stellung des Beines:

r. 34,5 cm. l. 33,8 cm.

Die bedeckende Haut ist nicht verändert, sie ist bloss etwas schlaff. Erweiterung von Venen ist nicht sichtbar. Die Achillessehne durch Contractur der Wadenmuskeln gespannt. Die Füsse in Pes-equinus-Stellung. Durch passive gewaltsame Dorsalflexion des Fusses kann unter starker Spannung der Achillessehne die normale Stellung hergestellt werden, doch nicht ohne Schmerzen in den Muskeln.

Die Consistenz in den Waden und im Quadriceps links bedeutender als rechts. Die Muskeln am hinteren Umfang des Oberschenkels und des Gesässes ebenfalls voluminös und resistenter als normal. Streckung und Beugung des Fusses nur beschränkt möglich. Der ganze Fuss ist verdickt und sieht wie ödematös aus, indessen kann man mit dem Fingerdrucke absolut keine Delle hervorrufen. Die Zehen können beiderseits unvollständig gestreckt und gebeugt werden.

Die Muskeln des Bauches, ebenso Quadratus lumbor. und Opistothenar eben-

falls verdickt. Die Rückenmusculatur etwas atrophirt. Die Muskeln der Lendengegend springen etwas hervor und fühlen sich weich an.

Der Uebergang von der liegenden im Bette in die sitzende geht schwer und nur mit Hilfe der oberen Extremitäten vor sich, dabei schwankt der Oberkörper.

Die Aequilibrirung des Rumpfes ist nur in sitzender Stellung möglich und auch in dieser Stellung genügt der leiseste Anstoss, um ihn umzuwerfen.

Die Pectorales fast ganz verschwunden, so dass nur eine Hautfalte von dem Thorax zum Oberarm herüberzieht. Beim Hinüberstreichen mit dem Finger keine fibrillären Zuckungen zu bemerken. Die Intercostalräume sind viel tiefer wie sonst. Die Schultermuskeln zeigen ein abnormes Volumen, der Serratus ant. major, supra- und infraspinatus, Deltoideus und Triceps, der Cucullaris in geringerem Grade, dagegen sind die Muskeln des Vorderarmes ziemlich normal. Die erst erwähnten Muskeln fühlen sich teigig und weich an und gewähren täuschend das Gefühl, welches Lipome darbieten.

Die Krümmung der Wirbelsäule ist an der Lendengegend etwas lordotisch, dagegen bemerkt man zwischen den Schulterblättern eine leichte Scoliose.

Serratuslähmung ist nicht zu constatiren. Die Scapulae stehen etwas weiter von der hinteren Wand des Brustkorbes ab als normal, ihre unteren Winkel stehen einander etwas genähert.

Die Functionen der oberen Extremitäten sehr beeinträchtigt, Erhebung nahezu unmöglich. Rechts kann Patient den Oberarm unbedeutend erheben, was mit dem linken kaum gelingt, indem er hier die Scapula nur dadurch im geringeren Grade eleviren kann, dass er sich stark nach der Seite überlegt. — Losgelassen fällt der erhobene Arm beiderseits schlaff herab. — Das Gelenk der Schulter ist äusserst schlaff, so dass man den Humerus nach allen Seiten luxiren kann. Die Vorderarmmuskulatur im Verhältniss zu der des Oberarmes ziemlich gut entwickelt, die Conturen der verschiedenen Muskeln normal. Pronation wie Supination relativ gut ausführbar. Der Vorderarm kann nur dann flectirt werden, wenn der Ellbogen aufgestützt ist. Hyperextension im Cubitalgelenk ist bis auf einen Winkel von 180° möglich.

An den Muskeln der Hand nichts Abnormes zu bemerken. Die Motilität noch ziemlich gut erhalten, doch ist der Druck der Hand kraftlos. Die Bewegung der Finger nach allen Seiten frei.

Die Weichtheile des Gesichtes ebenfalls etwas voluminös, jedoch die masticatorischen und mimischen Bewegungen ziemlich intact.

Respiration frei, Respirationstypus normal. An der Lunge überall reines Vesiculär-Athmen. Die rechte Spitze schallt etwas kürzer, wie die linke, sonst sonorer Schall auf der ganzen Brust. — Das Herz ist von normaler Grösse. Herzthätigkeit ziemlich frequent. 1. Ton etwas unrein.

Das Abdomen nicht wesentlich aufgetrieben. Die Lebergrenzen normal. Milz nicht vergrössert. Verdauung ungestört. Stuhl- und Harnentleerung regelmässig. Hier und da hat Patient schlaflose Nächte.

Die **electrische Prüfung,** am 25. IV. vorgenommen, ergab:

Gesicht.

Inductions-Strom.

Die indifferente Electrode lag auf dem Sternum, die differente auf dem zu untersuchenden Muskeln und Nerven. Die faradomusculöse Contractilität der

verschiedenen afficirten Muskeln ist im Allgemeinen sehr herabgesetzt, jedoch nicht gänzlich aufgehoben. — Auch die Muskeln des Gesichtes zeigen eine herabgesetzte Erregbarkeit. Die Muskeln der rechten Gesichtshälfte reagiren bedeutend besser, wie die der linken. Bei 49 mm Rollen-Abstand hat man das Minimum der Muskelerregbarkeit, während vom pes anserinus aus bei dieser Stromstärke noch energische Contractionen ausgelöst werden können. Die relativ gute Erregbarkeit der Muskeln von Nerven aus contrastirt auffallend mit der schwachen Zuckung bei directer Muskelreizung.

Constanter Strom.

Bei der Prüfung mit dem constanten Strome wurden Siemens'sche Elemente in Anwendung gezogen. Zur Abschwächung oder Verstärkung des Stromes diente das Siemens-Rheostat. Indifferente Electrode wieder auf dem Sternum. XXXX Ell. 500 S. W. E. K. S. Z. deutlich, A. S. Z. schwächer am Quadratus menti und frontalis, dagegen bekommt man keine A. O. Z., auch nicht bei 900 Wid., wo bereits An. S. Te. entsteht. — Plexus anserinus Minim. der Erregbarkeit 200 Wid. K. S. Z. dagegen A. S. Z. Min. bei 400 Wid. — A. O. S. fehlt.

Einige Zeit nach der Application des Stromes sieht man die Haut intensiv roth gefärbt.

Linker Oberarm, Vorderarm und Hand.

Inductions-Strom.

Indifferente Electrode auf dem Sternum.

Nervus radialis am Oberarm gut erregbar. Minim. der Erregbarkeit bei 56 mm. Rollen-Abstand.

Von Nerven aus erregbar sind ferner die Extensoren der Finger, dagegen nicht die Extensoren des Carpus, daher keine Hebung der Hand, sondern nur Hyperextension der Finger zu erzielen. — Medianus (am unteren Drittel des Oberarmes gereizt) Min. bei 58 mm. Rollen-Abstand: Beugung der Finger und des Carpus und zwar Flexion nicht nur des Flexor digit. com., sondern auch der Flexoren des Carpus. —

Nervus ulnaris lässt eine ziemlich gute Reaction erkennen.

Constanter Strom.

Flex. digit. com. sin. Min. K. S. Z. 400 W. A. O. Z. 500 W. A. S. Z. auch bei 500 W. Faradische Erregbarkeit des Muskels. Min. bei 69 mm. Rollen-Abstand.

Schulter und Brust.

Aus der Reihe der affizirten Muskeln wurden untersucht der Deltoideus links: Gänzlich ohne Motilität, wie der rechte, stellt ein lipomartiges längliches Polster von der Grösse zweier Kindsfäuste dar. Die indifferente Electrode auf dem Sternum localisirt. Elem. XXXX Zuckungs-Minimum.

K. S Z. bei 500 W. E.
A. S. Z. bei 600 W.
A. O. Z. bei 800 W.

Inductions-Strom. Musc. Deltoideus bei 0 Rollen-Abstand etwas träge, unkräftige aber deutliche Zuckung.

Musc. pectoralis major links (atrophirt). — Constanter Strom. Elem. XXXX Minim. der Erregbarkeit.

K. S. Z. bei 500 W.
A. S. Z. bei 400 W.
A. O. Z. bei 600 W.

Inductions-Strom bei 0 Rollen-Abstand nur Spuren von Contraction.

Musc. vastus internus sinist. — Constanter Strom. Elem. XXXX.

K. S. Z. bei 1000
A. S. Z. und A. O. Z. bei 1000 gleich stark.

Inductionsstrom kaum Spuren von Contraction.

Musc. gastrocnemius. Constanter Strom. Elem. XXXX.

K. S. Z. bei 400 W.
A. S. Z. bei 1500 W.
A. O. Z. bei 5000 W.

Inductions-Strom Roll-Abstand bei 0 nur Spuren von Contraction.

Musc. extensor. digit. comm. brevis. sin. — Indiffer. Electrode am unteren Drittel des Femurs. Sehr träge Reaction.

K. S. Z. 700 W.
A. S. Z. 800 W.
A. O. Z. 1000 W. —

Inductions-Strom bei 10 mm. Roll-Abstand schwache Contraction.

Nervus Peroneus. Am Capitulum Fibulae bei 35 mm. Rollen-Abstand kräftige Contraction der betreffenden Muskeln.

Bei directer Muskelreizung lässt sich besonders am Gastrocnemius demonstriren, dass manche Muskelbündel relativ gut reagiren, während im selben Muskel Bündel zu finden sind, bei welchen mit den stärksten Strömen absolut keine Contraction zu Stande gebracht wird. Offenbar ist der Process in den einzelnen Muskelbündeln des affizirten Muskels ungleichmässig entwickelt.

Zur Sicherstellung der Diagnose auf „Muskel-Pseudohypertrophie“ wurde schon am 8. Januar 1880 eine Excision aus dem verdickten Musc. gemellus surae und deltoideus rechterseits gemacht. Die circa 3 cm. lange Schnittwunde durch je 2 Kopfnähte vereinigt. Die kleine Operation wurde unter Listers Cautelen vorgenommen, dann antiseptischer Verband angelegt. Obwohl die Narcose sehr leicht war, gab Patient nach dem Erwachen an, nichts gefühlt zu haben. Der geringe Eingriff verlief ganz ohne Blutverlust.

Die Wunde an der Schulter war per primam schon in den nächsten Tagen geheilt, dagegen verlief die an der Wade nicht so günstig. Nachdem sie ungefähr 4 Wochen, wenn auch unbedeutend geeitert hatte, hat sie sich per secundam auch vereinigt.

Auch bei den früheren Beobachtungen eiterten die Excisions-Wunden gewöhnlich ziemlich lange Zeit.

Dieses Umstandes wegen verurtheilt Fritz*) streng das Verfahren der Excision am Lebenden, indem er sagt: es wäre Unrecht, diese armen Kinder so zu quälen und in eine so äusserste Gefahr die kleinen Kranken zu versetzen, indem traumatisches Erysipel oder eine purulente Infection eintreten könnte.

Die Sache ist gewiss nicht so ernst, wie sie der französische Autor auffasst, besonders bei der heutigen, allgemein geübten Anwendung des Lister'schen antiseptischen Verbandes kann man bei dieser so wenig eingreifenden Operation alle diese Complicationen fast mit Sicherheit vermeiden.

Duchenne selbst hat, um sich jedes Vorwurfes zu entheben, sich ein kleines Instrument, „emporte-piece-histologique" construirt und empfohlen, womit man zu diesem Zwecke kleine Stückchen von der Tiefe der Muskeln herausnehmen kann, was er als ein durchaus ungefährliches und schmerzloses Verfahren bezeichnet. Dass man sich aber nicht ganz auf den Befund der Untersuchung der auf diese Weise herausgeholten Stückchen verlassen kann, beweist die auf oft wiederholte mikroscopische Untersuchungen während des Lebens basirte Behauptung Duchenne's von den histologischen Grundlagen der scheinbaren Hypertrophie der Muskeln im letzten Stadium der Krankheit. Dieses Resultat widerspricht in den meisten Punkten dem mikroscopischen Befunde an Muskeln, die an Lebenden durch Incision gewonnen wurden. (Griesinger, Heller.**)

Wir nahmen unmittelbar nach der kleinen Operation die excidirte Muskelpartie zur Untersuchung vor. Schon makroscopisch betrachtet, zeigte sie eine abnorme Beschaffenheit. Das Muskel-Fragment hat eine blassgelbe Farbe und sieht fast wie Fettgewebe aus, es glänzt, seine Consistenz ist weich. Keine Spur von Contraction zeigt sich beim mechanischen, sowie chemischen Reiz. Eine Partie wurde zum Trocknen auf die Seite gelegt, das übrige wurde frisch untersucht.

Bei der Anfertigung frischer Präparate war die Zerzupfung sehr erschwert durch den starken Widerstand des Bindegewebes, welches die einzelnen Muskelfasern fest zusammenhielt, dann auch wieder durch die geringe Cohärenz des Muskelgewebes, in Folge deren das betreffende Präparat immer in kleine Stückchen zerfiel.

Unter dem Mikroscop sah man mächtige Bündel von Bindegewebe zwischen den fast überall vereinzelt liegenden Muskelfasern. An den

*) Remarques sur les paralysies avec surcharge graisseuse interst. des Muscles. — Gazette hebd. d. med. et chirurg. 1865. août Nro. 34 p. 523.

**) Deutsches Archiv Bd. II. S. 603, 1867.

letzteren konnte man meistentheils noch eine deutliche Querstreifung unterscheiden. Feine Bindegewebs-Kanäle, die auf leere Sarkolema-Schläuche hätten hindeuten können, waren nicht zu entdecken.

Die Interstitien zwischen den Muskelfasern bald mehr bald weniger abnorm breit. Die Muskelfasern lassen keine abnorme Structur erkennen, sie weichen vom normalen nicht ab. Fettige Infiltration der contractilen Substanz war nirgends zu bemerken. Bei Behandlung mit Essigsäure traten die Kerne in normaler Grösse und Zahl hervor. In den Maschen des hypertrophischen Bindegewebes zwischen den Muskelfasern erscheint das Fettgewebe reichlich gewuchert und drängt die Muskelbündeln aus einander, in vielen Stellen des Präparates sah man nichts als Fettgewebe theils als grosszelliges, theils als kleinzelliges. Hier hatte aber das interstitielle Fettgewebe dem Muskelgewebe gegenüber in Masse bedeutend das Uebergewicht.

Die Schnitte, die aus dem trockenen Stücke angefertigt wurden, wurden mit Carmin gefärbt. Diese Präparate boten ein ähnliches Bild dar. Die Dicke der verschiedenen Muskelfasern bot nicht Abnormes.

Die Tastempfindlichkeit der verschiedenen Körpertheile konnte nicht genauer mit dem Tasterzirkel festgestellt werden, da der Patient nicht genügend intelligent erschien. Seine Angaben waren ungenau und widersprechend. Wie es indessen schien, war die Empfindlichkeit ganz intact: Die Berührungsstellen mit einem spitzen Gegenstand (Nadel) werden gut localisirt. Ebenso scheint die sensible Reaction auf Druck, Wärme und Kälte ungestört geblieben zu sein.

Was die Aetiologie dieses Falles anbetrifft, so ist sie ganz dunkel. In den Fällen, wo die Krankheit mit Sicherheit nicht von den frühesten Lebenszeiten datirt, sondern die Kinder erst später befallen werden, wird als Ursache dieser Affection angeschuldigt: feuchte und kalte Wohnung, ungenügende und schlechte Ernährung, missliche äussere Verhältnisse, unreine Luft, endlich Rhachitis und Scrophulose.

Bei unserem Kranken erscheint, wie aus der Anamnese zu entnehmen ist, keines dieser Momente die Veranlassung dazu gegeben zu haben.

Bemerkenswerth ist in unserem Falle der rasche Verlauf der Krankheit, die in einer Zeit von 4 Jahren bis zur fast vollständigen Lähmung der unteren Extremitäten und sehr erheblicher Beeinträchtigung in der Motilität der oberen geführt hat.

Im Betreffe des Sitzes der anatomischen Veränderungen sind alle möglichen Hypothesen aufgestellt worden. Duchenne, wie schon am

Anfang erwähnt wurde, versetzte die Erkrankung mit Bestimmtheit ins Gehirn, Barth ins Rückenmark, speziell in die vorderen Hörner der grauen Substanz, ebenso W. Müller, dagegen neigte von den älteren Beobachtern Spielmann*) dahin, die Krankheit als Myopathie zu bezeichnen, neuerdings vertritt auch Charcot dieselbe Ansicht. Rinecker**) betrachtet diese scheinbare Muskelhypertrophie als congenitale Missbildung, wofür ausser der Verbreitung über sämmtliche Extremitäten vor Allem die gleichmässige Anlage auf beiden Seiten und die schon in frühester Kindheit bemerkte Functionsbehinderung spricht.

Die Frage, ob das Leiden als eine primäre Ernährungskrankheit der Muskeln zu betrachten sei oder ob die Muskelveränderung nur eine secundäre sei, indem als Ausgangspunkt speziell das Rückenmark anzunehmen sei, diese Frage ist also noch unentschieden.

Nach den bisher constatirten Sectionsbefunden entscheidet sich die Meinung der meisten Forscher zu Gunsten der ersten Ansicht. So sind z. B. die Ergebnisse der Section negativ geblieben in einem Falle, den Eulenburg mit Cohnheim***) in der Berliner medizinischen Gesellschaft vorgetragen hat. Der anatomische Zustand der nervösen Centren wie auch der Nerven bei dieser interessanten Affection wurde von den obengenannten Autoren im Jahre 1866 als Resultat der von ihnen vorgenommenen Autopsie genau beschrieben. Makroscopisch zeigten das Gehirn und Rückenmark, sowie die Häute derselben, ebenso die sämmtlichen Nervenwurzeln, endlich auch der Grenzstrang keinerlei Abnormitäten. Die Consistenz von Hirn und Rückenmark war eine sehr gute, der Blutreichthum überall etwas geringer. Die verschiedenen Nervenstränge unterwarfen sie einer gründlichen mikroscopischen Untersuchung. Indessen weder die centralen, noch die peripherischen Partien, noch endlich der Sympathicus liessen pathologische Veränderungen erkennen und ebensowenig konnte von Seite des Gefässsystems eine pathologische Alteration constatirt werden.

Auch Charcot†) hat sich viele Mühe gegeben und sorgfältig bei einem Fall von Atrophia musculorum lipomatosa das Rückenmark mikro-

---

*) Gazet. med. de Strassbourg. 1862 p. 5.

**) Verhandlungen der physik.-med. Gesellschaft zu Würzburg. Bd. 10. Sitzungsberichte.

***) Verhandlungen der Berl. med. Gesellschaft. Berlin 1866, Heft II. S. 191.

†) Charcot, Note sur l'état anatomique des muscles et de la moëlle épinière dans un cas de paralysie pseudohyp. Archives de physiologie 1871—1872.

scopisch und makroscopisch untersucht; indessen war das Resultat gänzlich negativ. Ueberall zeigten sich die weissen Vorder- und Hinterseitenstränge im Zustande vollkommener Gesundheit, ebenso die graue Substanz, mit deren Untersuchung sich Charcot besonders eingehend befasst hat, zeigte keinerlei Spuren von Erkrankung. Die motorischen Zellen, welche in normaler Zahl vorhanden waren, boten in ihren verschiedenen Bestandtheilen keinerlei Abweichungen vom normalen Typus dar. Auch die Nervenpräparate liessen keine Veränderungen erkennen.

Dagegen hat Barth*) vor einigen Jahren einen positiven Fall zur Beobachtung bekommen und auch ausführlich beschrieben. Bei demselben hatte er auch Gelegenheit, die Section vorzunehmen. Bei der Autopsie, die sorgfältig gemacht wurde, hat Barth deutliche Veränderungen im Rückenmark constatirt und zwar waren die Seitenstränge ihrer ganzen Länge nach, vom oberen Ende der Halsanschwellungen bis herab zum unteren Ende des Lendentheiles, symmetrisch sclerosirt. Die vorderen Hörner der grauen Substanz waren exquisit atrophisch, die grossen motorischen Zellen theilweise verkümmert und viele derselben sogar vollkommen verschwunden.

Auf diesen Befund gestützt rechnet Barth die pseudohypertrophische Lähmung zu der Gruppe der spinalen Myopathien. Indessen handelte es sich bei Barths Fall, wie es scheint, um einen complicirten Process; man kann ihn desshalb nicht wohl den Fällen von reiner pseudohypertrophischer Paralyse anreihen. Der betreffende Fall ist wohl nicht so zu beurtheilen, wie es von Barth geschah.

Die Erkrankung in so vorgerücktem Alter (der Kranke war damals 42 Jahre alt) das Bestehen von lebhaften Schmerzen und von Ameisen-Kriechen in den Extremitäten, die fibrillären Muskelzuckungen, die Sprech- und Schlingbeschwerden, welche später hinzutraten, dann die theilweise fettige Entartung der Muskelfasern, wie sie sich unter dem Mikroscop gezeigt hat, während das Freibleiben der Muskelfibrillen von körniger Fetteinlagerung bis jetzt noch als characteristisch gilt – das Alles spricht für eine Complication von symmetrischer Seitenstrangsclerose mit progressiver Atrophie der Nervenzellen der Vorderhörner.

W. Müller hat eine Section an einer Frau vorgenommen, die eine umschriebene Muskelatrophie des Unterschenkels mit interstitieller Lipomatose gehabt hat, begleitet von Dementia paralytica, woran sie in ihrem

---

*) Barth. Beiträge zur Kenntniss der Atrophia muscul. lipomat. Archiv für Heilkunde XII. S. 121.

34. Jahre starb. Der Autor, von dem bei der betreffenden Autopsie erlangten Resultate ausgehend, erklärt die Duchenne'sche pseudohypertrophische Muskelerkrankung als ein Rückenmarksleiden, dessen Sitz er in die Vorderhörner der grauen Substanz verlegt. Bei seinem Falle hat Müller folgende Veränderungen constatirt: Leptomeningitis und Ependymitis chron. mit seröser Transudation und Zelleninfiltration der Gehirn- und Rückenmarksgefässe. Diesem pathologischen Befund liegt ohne Zweifel die Dementia paralyt. zu Grunde. Dagegen will er die weiter entsprechend den afficirten Muskeln constatirten Veränderungen im Rückenmark, d. h. Atrophie der Vorderhörner der grauen Substanz, Schwund der Ganglienzellen entschieden mit dem Befund im Zusammenhang bringen, den die Muskeln des Unterschenkels dargeboten haben. Für den erwähnten Befund stellt er in pathologischer Beziehung zwei Möglichkeiten auf: 1) entweder sind die Muskeln die ursprünglich betroffenen Theile und die Nerven sind secundär atrophirt mit nachfolgendem Schwund ihrer Erregungsquellen (die Ganglienzellen der Vorderhörner) oder 2) das Umgekehrte, d. h. der Schwund der specifischen Elemente in den Vorderhörnern als Ursprung und als Folge davon die Affection der Muskeln. W. Müller glaubt annehmen zu sollen, dass das letztere der Fall sei.

Indem also Müller eine Uebereinstimmung im mikroscopischen Befunde der Muskeln in seinem Falle von „partieller Muskelatrophie mit interstitieller Lipomatose“ mit dem der pseudohypertrophischen Lähmung findet, erklärt er den Vorgang in beiden Fällen für identisch.

Was diesen Fall anbetrifft, so lässt sich Folgendes behaupten:

Bei den meisten traumatischen Affectionen der Nerven kommt nur eine Bindegewebshyperplasie mit einfacher Atrophie der Muskelfasern vor.*) Was auch die Fetteinlagerung mit oder ohne Volumenzunahme der Muskeln anbelangt, so kommt sie als eventuelle Complication gleichfalls, wie bei den Kinderlähmungen vor; ferner bekommt man sie zur Beobachtung bei progressiver Muskelatrophie und bei der Spinalparalyse der Erwachsenen, wobei die fettige Substitution der Muskeln in fast allen Fällen mit einer allgemeinen Ansammlung von Fettgewebe unter der Haut Hand in Hand zu gehen scheint. — Es war also Müller wohl nicht ganz berechtigt, zu behaupten, dass man alle hieher gehörigen Fälle von irgend einer Form von Muskelatrophie auf eine Atrophie der motorischen Nervenzellen des Rückenmarks zurückführen kann.

*) Duchenne de Boul. De l'électrisation localisée.

Nach den bisherigen Beobachtungen muss man annehmen, dass die pseudohypertrophische Muskellähmung von jeder nachweisbaren Störung innerhalb des Rückenmarkes sowie der peripherischen Nerven unabhängig ist. Wenigstens solange, als keine weiteren Sectionen dieser Theile bei reinen Fällen von Muskelhypertrophie direct den positiven Beweis von der Affection der Nervencentren herbeiführen, muss man den Ausgangspunkt der Störung im Muskel selbst suchen.

Was den klinischen Verlauf anlangt, so unterscheidet man gewöhnlich zwei Stadien. Die erste Periode ist im Verhältniss zur zweiten kurz und dauert bloss einige Monate, höchstens ein Jahr. Sie characterisirt sich durch eine Art Lähmung der Unterextremitäten, welche von der Abschwächung einzelner Muskeln herrührt. Im Gange ist dabei Folgendes zu bemerken: Die Wirbelsäule ist in der Sacral-Gegend unerheblich gekrümmt. Die Muskeln, deren Function beeinträchtigt ist, lassen noch keine scheinbare Hypertrophie erkennen, sie erscheinen manchmal sogar atrophisch. Das zweite Stadium dauert viel länger; es gibt sich kund durch die Volumenszunahme der befallenen Muskeln, besonders der Waden, deren abenteuerliche Dicke bald die Aufmerksamkeit des Arztes und der Eltern auf sich zieht. Die Beschränkung der Motilität hat die Tendenz, sich zu verallgemeinern. Die Bewegungen in den Armen, die bis dahin intact waren, werden auch allmählig beeinträchtigt. Mit der Zeit nimmt die Leistungsfähigkeit der Muskeln immer mehr ab, so dass die Kranken noch wenige Bewegungen vornehmen können und so ans Bett gefesselt bleiben.

Histologisch findet man nach Charcot*) im ersten Stadium eine Hypertrophie des zwischen den Muskelfasern befindlichen Perimysium internum. Diese Bindegewebslamelle, welche die Muskelfibrillen verbindet, aber so fein ist, dass die letzteren fast in mittelbarer Berührung zu einander stehen sind durch grosse Bindegewebsbalken geschieden. An vielen Stellen sieht man sie so dick, wie die Muskelfasern selbst, manchmal sogar noch breiter.

Im zweiten Stadium lagern sich Fettstellen zwischen diese Bindegewebsfibrillen. Diese treten Anfangs vereinzelt auf und verlieren sich zwischen den Faserbündeln. Nach und nach nehmen sie aber an einzelnen Stellen an Masse zu und zwar in solchen Proportionen, dass sie schliesslich ganz an die Stelle der Fibrillen treten und letztere schliesslich voll-

*) Charcot. Archiv. géner. de physiol. et ét. 1874 S. 289.

kommen verschwinden. Der Querdurchmesser der Muskelfasern nimmt mehr oder weniger ab, viele derselben werden so hochgradig atrophisch, dass man der grössten Aufmerksamkeit bedarf, um sie inmitten des interstitiellen Bindegewebes aufzufinden. Aber selbst die am stärksten atrophisch gewordenen Muskelfibrillen lassen noch eine deutliche Querstreifung wahrnehmen und in der Muskelsubstanz selbst findet man keine Spur von fettiger Molekül-Einlagerung.

Zu dem obenangeführten Falle will ich nun noch einen zweiten bisher nicht publicirten anreihen, den mir Herr Professor v. Ziemssen zur Veröffentlichung zu übergeben die Güte gehabt hat. Es ist ein Fall, den mein vielverehrter Lehrer in seiner Erlanger Klinik zu beobachten Gelegenheit hatte.

Auer Ludwig, 20 Jahre alt, Baderssohn aus Westheim (Mittelfranken) stammt aus vollkommen gesunder Familie, namentlich weiss er von keinem seiner Verwandten, sowohl väterlicher als mütterlicherseits, dass er mit einem dem seinigen ähnlichen Leiden behaftet sei oder gewesen sei. Im 12. Lebensjahre überstand er einen schweren Typhus von 10 wöchentlicher Dauer, nach welchem er noch längere Zeit Schmerzen an der inneren Fläche beider Oberschenkel und eine rasch eintretende Ermüdung beim Gehen verspürte. Schon 8 Tage, nachdem Patient zum ersten Male das Bett verlassen hatte, wurde er auf einen nach seiner Angabe plötzlich entstandenen grösseren Umfang seiner linken Wade aufmerksam, welche damals im Verhältniss zu der rechten ebensowiel dicker erschien als jetzt, wenn man den Umfang beider Unterschenkel vergleicht. Diese Vergrösserung des Volumens wurde hauptsächlich durch eine Zunahme der Wadenmuskulatur bedingt, welche gleich von Anfang an bei Contraction eine harte vorspringende Masse bildete. In der Muskulatur hatte Patient in den späteren Jahren, als das linke Bein anfing, schwächer zu werden, öfters tonische Krämpfe welche mit zusammenziehenden Schmerzen verbunden waren. Klonische Krämpfe, welche Patient mit den Zuckungen, die beim constanten Strom durch die Commutation hervorgerufen werden, vergleicht, stellten sich ebenfalls öfter ein, gewöhnlich wenn Patient sich zu Bette legte und häufiger, wenn er den Tag über viel gegangen war. Diese klonischen Krämpfe waren weniger schmerzhaft. Beim Baden sollen die Krämpfe heftiger geworden sein, auch wenn Patient nicht zu schwimmen versuchte. Sie beschränkten sich übrigens stets auf die Wadenmusculatur. Am Oberschenkel, sowie am rechten Bein und den oberen Extremitäten hat Patient noch nichts von Krämpfen verspürt.

Die Haut des linken Unterschenkels wurde häufig kälter gefühlt als die des rechten, ebenso verhielt es sich am Fusse. In den früheren Jahren soll die Kraft des Beines nur wenig vermindert gewesen sein. Patient konnte in der Ausübung seines Badergeschäftes seine Kunden in ihren Wohnungen besuchen, ohne besonders müde zu werden. Erst gegen den Abend hin machte sich Ermüdung im Beine bemerkbar. Grössere Fusstouren konnte er ohne Schwierigkeiten bis zu 4—5 Stunden ausdehnen. Seit 13 Wochen stellte sich, auch wenn Patient nur wenige Schritte machte, ein spannendes Gefühl in der linken Wade

ein, wobei er nicht mit gehöriger Kraft auf der Fussspitze stehen konnte, so dass der Gang mehr hinkend wurde. Seit 14 Tagen tritt das Gefühl der Kraftlosigkeit im linken Unterschenkel besonders deutlich hervor. An den übrigen Gliedmassen verspürte Patient keine Abnahme der Kräfte.

Ausser dem Typhus machte der Kranke in seinem 13. Lebensjahre eine Pneumonie durch, die sich ein Jahr später wiederholte und war darauf innerlich vollständig gesund.

Aufnahme in die Klinik in Erlangen am 10. Februar 1865.

Status praes. Sehr derbe und pralle Beschaffenheit der linken Wade mit athletischem Vorspringen der Muskelbäuche bei willkürlicher Contraction. Mässige Verdickung auch des linken Oberschenkels. Am Rumpfe und an den Armen nichts Abnormes, nur überwiegt der Umfang des linken Arms auch etwas den des rechten (Pat. ist etwas linkshändig).

Der grösste Umfang der Wade beträgt:	L.	38 cm.
	R.	34 „
Mitte des Oberschenkels	L.	47 „
	R.	44 „
Oberarm	L.	25 „
	R.	24 „
Vorderarm	L.	24 „
	R.	23 „

L. Nates grösser als R. Das linke Bein und der linke Arm ermüden schneller bei Anstrengungen als rechts.

Die Bauchmsculatur ziemlich prompt arbeitend und kräftig entwickelt.

Spitzenstoss des Herzens etwas hebend, breit, Herzfigur normal gross. Herztöne rein. Lunge normal. Milz nicht vergrössert.

Die linke Wade fasst sich äusserst prall an, einige Phlebectasien ziehen sich über den linken Unterschenkel, welche rechts fehlen. Von der Musculatur des Fusses springt nur der Bauch des Musc. extensor. dig. com. brev. stärker hervor. Die Mm. tibialis antic. und peronaei sind ebenfalls verdickt. Am Oberschenkel ist die Volumenszunahme ebenfalls gleichmässig. Nirgends fibrilläre Contractionen zu bemerken. Die Haut am linken Unterschenkel etwas dunkler gefärbt, aber nicht marmorirt. Die Sensibilität am linken Unterschenkel beträchtlich herabgesetzt, am Stärksten an der Fusssohle. Auch in der linken Hand scheint die Empfindlichkeit abgenommen zu haben, weniger ausgesprochen ist diess am linken Oberschenkel und am linken Arm der Fall.

Bei Anwendung eines mittelstarken Inductionsstroms brettartiges Vorspringen der hypertrophischen Muskeln.

Die Reaction der Muskeln gegen den Inductionsstrom ist nur in den Wadenmuskeln links vermindert und ebenso an den Muskeln des l. Vorderarmes.

Die Prüfung der Tastschärfe mit dem Aesthesiometer ergibt als Durchmesser der Tastkreise an der grossen Zehe R. 16 mm. L. 22 mm. Auf dem Rücken des Fusses keine Abweichung vom Normalen, ebensowenig an der inneren Fläche der Finger.

Die Excision eines 2 Pfennigstück grossen Muskelstückes wurde am inneren Rande des linken Gastrocnemius in der Mitte des Unterschenkels vorgenommen. Die excidirten Stücke, welche eine normale rothe Farbe zeigten, wurden von Professor Zenker und Professor v. Ziemssen frisch untersucht und zeigten eine beträchtliche Hyperplasie des interstitiellen Bindegewebes ohne Einlagerung von Fettzellen.

Die Muskeln der Scapula und Schulter besonders die deltoidei, cucullaris, infraspinat und teretes sehr mächtig entwickelt, namentlich links. Bei der Contraction springen sie athletisch vor.

Patient wurde längere Zeit mit dem constanten Strome behandelt und glaubte dieser Behandlung eine wesentliche Besserung, welche er verspürte, zuschreiben zu sollen. Schmerzen in den Muskeln des linken Unter- und Oberschenkels bei längerem Gehen bestanden bei seiner Entlassung noch. Der Umfang der dickeren linken Unterextremität war nicht wesentlich vermindert.

Dieser Fall reiht sich den wenigen bisher bekannten Beobachtungen von interstitieller Myositis unter dem Bilde der Pseudohypertrophie bei Erwachsenen an. Ob diese mehr localisirte Form anders aufzufassen ist, als die sich generalisirende Form der Pseudohypertrophie der Muskeln, muss vorerst dahin gestellt bleiben und es sind weitere Beobachtungen von sogenannter Pseudohypertrophie bei Erwachsenen abzuwarten.

Aus dem mitgetheilten Falle ist besonders wichtig, dass die trophische Störung erst im 12. Lebensjahre entstand und sich vorzüglich an der einen Körperhälfte entwickelte. Diese Präponderanz der linksseitigen Hypertrophie über die rechtsseitige macht diesen Fall besonders interessant.

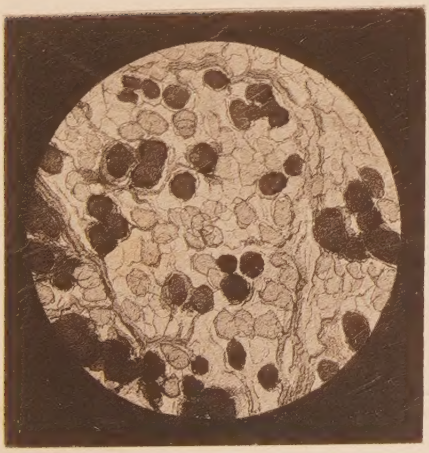

Verlag

der

M. RIEGER'schen Universitäts-Buchhandlung (Gustav Himmer) in München.

Annalen der städt. allgem. Krankenhäuser zu München. Im Verein mit den Aerzten dieser Anstalten herausgegeben von Prof. Dr. **Hugo v. Ziemssen.**
I. Band, mit 26 Holzschnitten und 9 Tafeln. 1878. ℳ 20. —.
II. Band, mit 21 Holzschnitten und 9 Tafeln. 1881. ℳ 30. —.

Böck, Dr. H. von, Untersuchungen üb. die Zersetzung des Eiweisses im Thierkörper unter dem Einflusse von Morphium, Chinin und arseniger Säure. ℳ 1. 20.

Erismann, Dr. Friedr., Gesundheitslehre für Gebildete aller Stände. Herausgegeben auf Veranlassung des königl. bayer. Obermedizinal-Ausschusses, unter besonderer Mitwirkung von Geheimrath Dr. **von Pettenkofer.** 2. vermehrte und verbesserte Auflage, besorgt von Dr. **Ad. Schuster.** Mit Empfehlungen hoher Ministerien von Preussen, Oesterreich, Bayern, Sachsen, Württemberg und Baden. 1879. ℳ 3. —.

— — Die Desinfektionsarbeiten auf dem Kriegsschauplatze der europäischen Türkei während des russisch-türkischen Feldzuges 1877/78. 1879. ℳ 5. —.

Halm, Dr. A., Beiträge zur Lehre von der Fettembolie. Aus dem patholog. Institute in München. Mit 8 photogr. Abbildungen. 1876. ℳ 2. —.

Hartig, Dr. R., Die Unterscheidungsmerkmale der wichtigeren in Deutschland wachsenden Hölzer. (Specielle Xylotomie). 1879. ℳ —. 80.

Hecker, Dr. K. von, Beobachtungen und Untersuchungen aus der Gebäranstalt zu München, von 1859—1879. 12 Bogen mit 4 Tafeln. 1881. ℳ 8. —.

Instruktion für das Verfahren der Aerzte im Königreich Bayern bei den gerichtlichen Untersuchungen menschlicher Leichen. Amtliche Ausgabe. 1881. cartonnirt. ℳ 1. —.

Königs, Dr. Wilh., Studien über die Alkaloïde. 1880. ℳ 2. —.

Nussbaum, Dr. J. N. Ritter von, Anleitung zur antiseptischen Wundbehandlung. Taschen-Format. 1881. cartonnirt. ℳ —. 40.

Schematismus der Civil- und Militärärzte, der medicinischen Behörden und Unterrichts-Anstalten im Königreich Bayern. Herausgegeben nach den zur Verfügung gestellten amtlichen Quellen. IV. Jahrgang. 1881. ℳ 1. —.

Soyka, Dr. J., Hygienische Tagesfragen. I. Kritik der gegen die Schwemmcanalisation erhobenen Einwände. 1880. ℳ 2. —.

Tymowski, Dr. J. von, Zur physiologischen und therapeutischen Bedeutung des Kumys, mit Rücksicht auf Milch- und Molkenkuren. 1877. ℳ 1. —.

Varrentrapp, Dr. G., Offener Brief an Herrn Bürgermeister Dr. Erhardt, betreffend Dr. L. Winterhalter's Schrift: „Zur Kanalisation von München." 1880. ℳ —. 50.

Voit, Dr. C. von, Physiologisch-chemische Untersuchungen. 1. Heft. ℳ 1. 50.
— — Ueber die Entwicklung der Erkenntniss. Rectoratsrede. 1879. ℳ 1. —.

Lager-Katalog Nr. 4. 5. „Medizin und Naturwissenschaften." Herausgegeben von der M. Rieger'schen Universitäts-Buchhandlung (Gustav Himmer) in München 4. Aufl. 1880. Wird auf Verlangen gratis und franco zugesandt.

J. P. HIMMER'SCHE BUCHDRUCKEREI, AUGSBURG.